

• 临床论著 •

关节镜下盘状半月板的治疗

夏春 周江南 陈国能^① 叶欣^① 于万胜^① 成有生^①

^①中南大学湘雅医院骨科(长沙, 410008)

【摘要】 目的 探讨关节镜下盘状半月板的治疗方法与疗效。方法 37 例(37 膝)盘状半月板, 33 例行关节镜下成形术, 4 例 肌腱部自关节囊缘较广泛撕裂因无法成形而行全切除术。1 例自 R 区纵向撕裂在成形后行缝合修补术。结果 按 Ikeuchi 氏膝关节评价等级: 优 19 例(51.4%), 好 13 例(35.1%), 良 5 例(13.5%)。结论 关节镜下盘状半月板成形术可获得优良疗效, 主张尽可能施行关节镜下成形术治疗盘状半月板。

【关键词】 盘状半月板 关节镜 成形术

中图分类号: R687.4 文献标识: A 文章编号: 1009- 6604(2002)06- 0381- 02

Arthroscopic reshaping for the treatment of discoid meniscus Xia Chun, Zhou Jiangnan, Chen Guoneng, et al. Department of Orthopaedics, Xiangya Hospital of Central South University, Changsha 410008, China

【Abstract】 Objective To explore the therapeutic method and efficacy of discoid meniscus under arthroscopy.

Methods 37 patients with 37 discoid menisci underwent arthroscopic lateral partial or total meniscectomy. 33 cases were operated on by reshaping (partial meniscectomy) and 4 cases with extensive laceration in the joint capsule rim of hasting tendon underwent total meniscectomy under arthroscopy.

Results Bases on Ikeuchi's grading, 19 cases were excellent (51.4%), 13 cases good (35.1%) and 5 cases fair(13.5%).

Conclusions Arthroscopic reshaping for discoid meniscus can obtain excellent and good efficacy, so it is recommended that patients with discoid meniscus should be treated by reshaping.

【Key words】 Discoid meniscus Arthroscope Reshaping

人类膝关节半月板为新月状, 盘状或环形半月板均代表异常^[1,2]。异常半月板绝大多数发生在外侧。盘状半月板极易破裂, 引起一系列症状和机能改变。长期以来, 半月板切除是治疗盘状半月板的唯一方法, 切除后易引起膝关节内非生理状态下早期关节退变的发生。关节镜的应用为治疗盘状半月板提供了极佳的手段, 可根据镜视所见, 决定治疗方式。本文探讨关节镜下盘状半月板的治疗方法与疗效。

临床资料与方法

一、一般资料 1996 年 7 月~ 2000 年 4 月, 在厦门中山医院共行关节镜下治疗外侧盘状半月板 37 例(37 膝)。男 12 例, 女 25 例。年龄 8 岁~ 65 岁, 平均 34.8 岁。左侧 21 例, 右侧 16 例。盘状半月板分型: 不全型 6 例, 完全型 29 例, Wisberg 韧带型 2 例。术前临床表现见表 1。并发损伤或其它畸形: 内侧半月板破裂 5 例, 关节软骨损伤 9 例, 关节游离体 2 例, 中或重度滑膜炎 5 例。

表 1 术前与术后临床表现

	症状(例)				体征(例)					
	疼痛	弹响	打软腿	交锁	肿胀	压痛	麦氏征	回旋挤压	伸屈受限	无体征
术前	37	17	21	14	6	25	22	19	12	2
术后	7	3	0	0	0	1	2	2	0	30

诊断主要依靠临床表现、X 线片和 MRI 与关节镜诊断相

结合。37 例 X 线片中双侧对比拍片 18 例, 有 11 例患膝外侧间隙较健侧明显变宽; 19 例仅拍患膝 X 线片, 其中 8 例显示外侧间隙极宽。本组共 15 例术前进行 MRI 检查, 均显示盘状半月板改变。

二、手术方法 手术均采用膝下前内和前外二个常规切口, 长约 8mm, 插入关节镜进行全膝关节镜检, 确认外侧半月板为盘状半月板(图 1)及破裂部位和形状后, 拟行成形术(部分切除术)。操作步骤为: 首先用半月板剪在其前部拟保留部与切除部间剪开 0.5cm~ 1 cm 裂口(不全型盘状, 用反咬钳做前角部分切除), 然后使用各种类型的半月板咬钳, 由前向后、由外向内在盘状半月板中央部做部分切除(图 2), 此时可更清楚观察和确认后部盘状半月板的破裂状态和保留边缘的稳定性, 根据其情形作适当的修边处理。成形术中保留边缘宽度视盘状半月板的类型、破裂的形态、范围和部位、边缘的稳定性, 以及镜下膝关节活动时的外侧间隙各结构间的吻合状态而定。成形后的半月软骨应为连续、较光滑和稳定结构(图 3)。对靠近关节囊部的水平裂上部或下部切除, 保留水平裂的下部或上部, 以求保留的边缘部呈连续状和成形术成功。对关节囊缘较广泛撕裂者(包括 2 例 Wisberg 韧带型), 在成形术中见保留的边缘极为不稳, 行全切除术。在成形后有较小纵裂者可缝合修补术(图 2, 3)。

三、疗效评定按 Ikeuchi 氏膝关节评价等级评定^[3,4], 见表 2。

^① 厦门大学医学院厦门中山医院骨科(厦门, 361004)

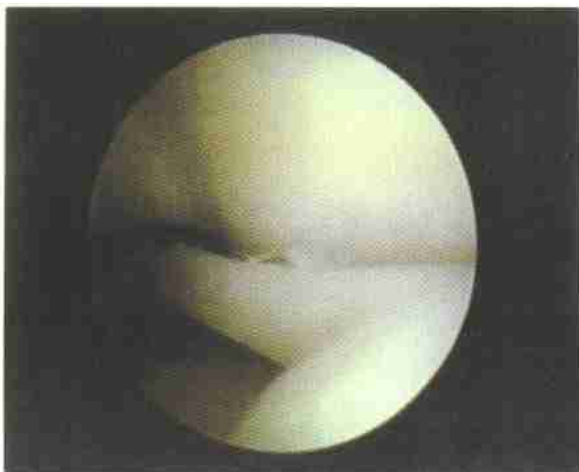


图 1 关节镜下所见的盘状半月板(完全型)

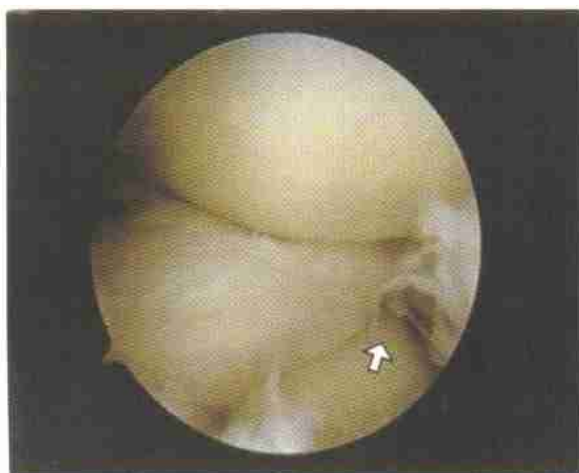

图 2 盘状半月板前角 R 区纵向撕裂, 箭头所在部位为破裂区

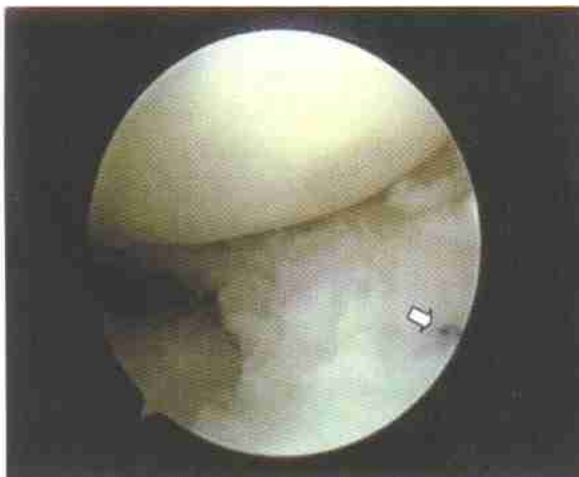


图 3 盘状半月板关节镜下成形后所见, 箭头所指为缝合线

表 2 Ikeuchi 氏膝关节评价等级

分级	指标
优	无任何体征, 不痛, 活动范围正常。
好	无任何体征, 运动时偶而疼痛, 活动范围正常。
良	有体征, 活动时轻至中度疼痛, 活动范围正常。
差	有体征, 活动中至重度疼痛或休息时疼痛, 活动受限。

结 果

本组 37 例(37 膝) 外侧盘状半月板经关节镜下手术, 33 例成形术, 4 例全切术。术后临床表现与术前对比有明显好转, 见表 1。37 例均获随访, 随访时间(4~ 34) 月, 平均 11.2 月。术后疗效按 Ikeuchi 膝关节评分标准评价为: 优 19 例(51.4%), 好 13 例(35.1%), 良 5 例(13.5%)。3 例术后自述有弹响, 体查其中 2 例有外侧半月残留部不稳的体征(表 1)。

讨 论

盘状半月板由于几何形状为盘状, 虽其上下面也略呈曲面, 但其与股骨曲面并不相吻合, 因此, 股骨的接触面积仍较正常关节为小。加之在膝关节滚动、滑动和转动运动中所产生的盘状半月板反向运动、扭动等非生理性运动, 造成盘状半月板的破裂、关节软骨磨损等。除了引起一系列症状和体征影响患者生活外, 也会造成早期关节退行性改变。再者, 盘状半月板中后部多有水平状破裂, 镜下难以诊断, 易漏诊。因此, 不论其破裂与否, 笔者均认为盘状半月板应早期手术。这与应将未破裂盘状半月板保留, 待其破裂后再手术的观点不同^[2-4]。Sugawara^[5] 发现盘状半月板多次手术的主要原因是存在不易观察的水平破裂之故。本组后部水平状破裂高达 30 例, 说明水平状破裂极为常见, 一旦漏诊而不治疗, 会承受再次手术的风险。此外未破裂的盘状半月板镜下易获得极佳的成形效果。本组 2 例盘状半月板未破裂, 术中和术后成形效果均佳。因此, 笔者主张无论盘状半月板破裂与否, 均应尽早行镜下成形手术。

正常半月板具有吸收应力、缓和冲击力、传导应压力, 当载荷小于体重 1/2 时, 膝关节主要由半月板承重和传导压应力。对于盘状半月板, 即使在成形后仅残留少量半月软骨边缘, 也会起到一定的半月板作用^[6,7]。因此, 笔者主张尽可能施行镜下成形术。当然, 对自关节囊部撕裂者或 Wisberg 韧带型应行全切术或成形后缝合修补之, 不可强行简单成形, 否则不能获得应有的治疗效果。本组早期 2 例较广泛囊缘撕裂曾因追求成形术, 术后仍有较明显的症状和体征遗留, 应引以为戒。

参 考 文 献

- 1 Le Minor JM. Comparative morphology of the lateral meniscus of the knee in primates. *J Anat*, 1990, 170: 161- 171.
- 2 王亦璁主编. 膝关节外科的基础和临床. 第 1 版. 北京: 人民卫生出版社, 1999. 215- 227.
- 3 Aichroth PM, Patel DV, Marx CL. Congenital discoid lateral meniscus in children: A follow-up study and evolution of management. *J Bone Joint Surg [Br]*, 1991, 73:932- 936.
- 4 Dickhaut SC, DeLee JC. The discoid lateral - meniscus syndrome. *J Bone Joint Surg [Am]*, 1982, 64:1068- 1073.
- 5 Sugawara O, Miyatsu M, Yamashita I, et al. Problems with repeated arthroscopic surgery in the discoid meniscus. *Arthroscopy*, 1991, 7(1): 68.
- 6 Fujikawa K, Iseki F, Mikura Y: Partial resection of the discoid meniscus in the child's knee. *J Bone Joint Surg [Br]*, 1981, 63:391- 395.
- 7 Aglietti P, Bertini FA, Buzzi R, et al. Arthroscopic meniscectomy for discoid lateral meniscus in children and adolescents: 10- year follow-up. *Am J Knee Surg*, 1999, 12(2): 83- 87.

(2001- 02- 14 收稿)
(2001- 07- 12 修回)